

GTR und simultane Rezessionsdeckung bei einer Sofortimplantation

Neben den Schwierigkeiten, die eine Sofortimplantation bereitet, spielt entzündetes Weichgewebe eine zentrale Rolle. Das Verhalten des entzündlichen Weichgewebes ist nicht immer vorhersehbar und das Risiko einer Rezession steigt. Unvorteilhafte Ausgangssituationen, wie z.B. Miller Klasse III oder IV, stellen potenziell eine Kontraindikation für die Sofortimplantation. Die immer steigende Nachfrage nach Ästhetik zwingt uns, alte Protokolle zu überdenken und moderne Materialien anzuwenden.

Dr. E.Sandberg, Dr. Nikolaos Papagiannoulis, Dr. Marius Steigmann

■ Die Patientin stellte sich in der Praxis mit dem Wunsch nach einer ästhetischen Lösung für die oberen Schneidezähne vor. Schnell stellte sich heraus, dass unter anderem auch die Ausgangssituation nicht fördernd war. Die klinische Untersuchung zeigte prothetisch insufficient versorgte Zähne 11 und 22 und konservierend insufficient versorgte Zähne 12 und 21. Sorgen bereitete vor allem Zahn 21, weil er eine Rezession Angle Klasse II und eine Gingivitis mit Spontanblutung zeigte. Die Krone war zu lang, wahrscheinlich um eine alte Rezession zu decken. Zahn 22 zeigte freiliegende Kronenränder vestibulär, Perkussionsempfindlichkeit und einen Lockerungsgrad I. Die Sondierungstiefe an 11 war mesial 3,5 mm und distal 4 mm. Die radiologische Kontrolle bestätigte die Miller Klasse II.¹ Darüber hinaus wurde eine apikale Aufhellung an 22 durchgeführt. Krone 11 war zu breit für die Präparation des Zahnes. Die vorhandene Ästhetik, Rezession und die Beschwerden sind auf die Diskrepanz zwischen Stumpfpräparation und Kronenmodellation zurückzuführen. Die künstlich erschaffenen unter sich gehenden Stellen schufen zirkulär um Zahn 11 Raum für bakterielle Besiedelung.

Planung

Die Zähne 11 und 22 waren nicht erhaltungswürdig. Eine neue Krone an 11 wäre nur mit einer chirurgischen Kronenverlängerung machbar, damit man die biologische Höhe gewährleisten kann. Dies hätte weitere ästhetische Kompromisse zur Folge. Die Zähne 12 und 21 waren ästhetisch nicht zufriedenstellend.²⁻⁵

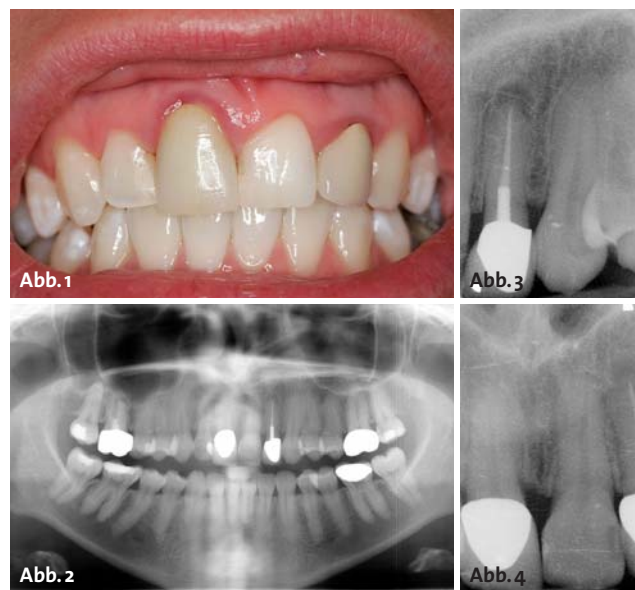


Abb. 1: Ausgangssituation. – Abb. 2: PSA prä OP. – Abb. 3: Zahn 11 prä OP. – Abb. 4: Zahn 22 prä OP.

Die Behandler haben sich für folgende Planung entschieden:

- Extraktion von 11 und 22 mit Sofortimplantation, GTR und GBR sowie Marylandbrücke als Provisorium.
- Nach Einheilung der Implantate, Veneers an 12 und 21, Freilegung von 11 und 22 mit Weichgewebsmanipulation mittels provisorischer Kronen.
- Nach Fertigstellung der Veneers Farbauswahl für die Implantatkronen und Herstellung der definitiven Zirkonoxidkronen.

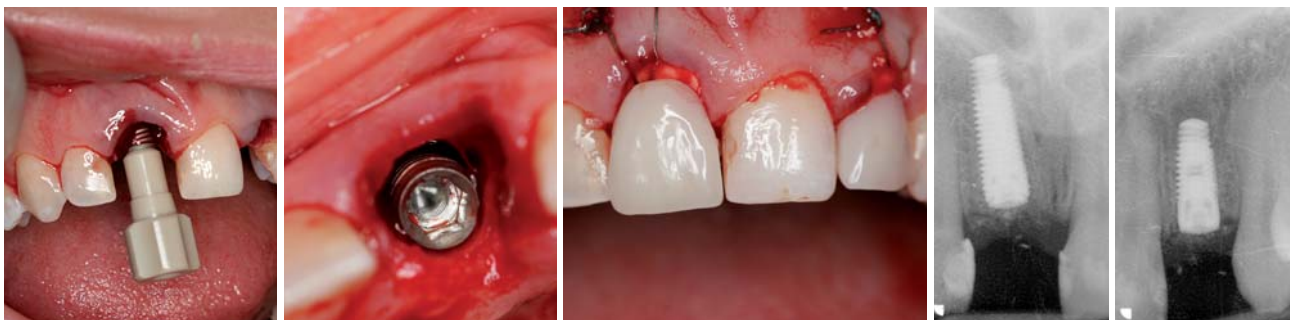

Abb. 5: Implantatinserterion Zahn 11. – Abb. 6: Implantat Zahn 11 inseriert. – Abb. 7: Provisorium und GTR. – Abb. 8: Zahn 11 post OP. – Abb. 9: Zahn 22 post OP.

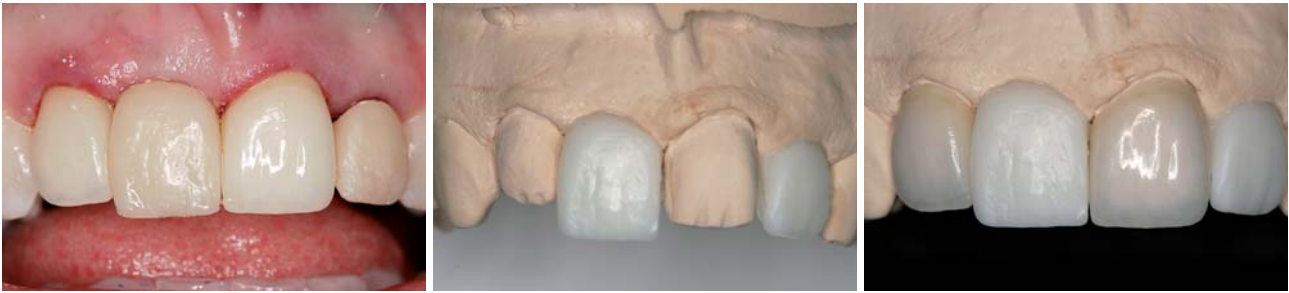

Abb. 10: Zustand drei Wochen post OP. – **Abb. 11:** Provisorische Krone auf dem Modell. – **Abb. 12:** Veneers Rohbrand.

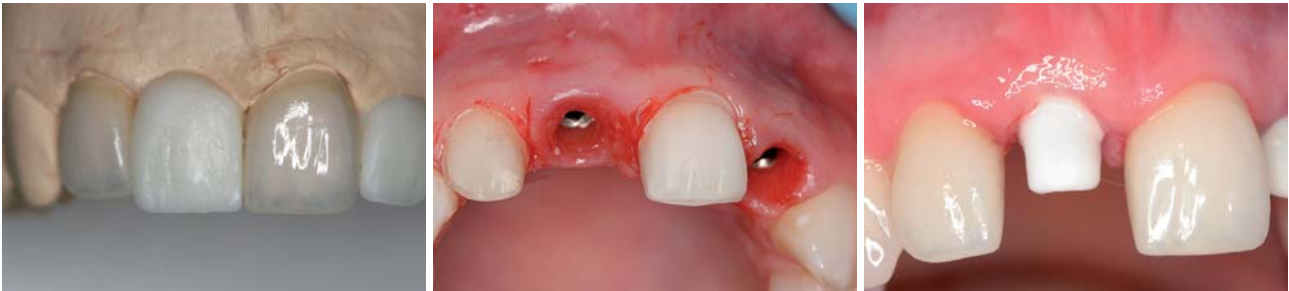

Abb. 13: Fertige provisorische Krone und Veneers. – **Abb. 14:** Zustand vier Wochen nach Freilegung. – **Abb. 15:** Einprobe Zirkon-Abutment 11.

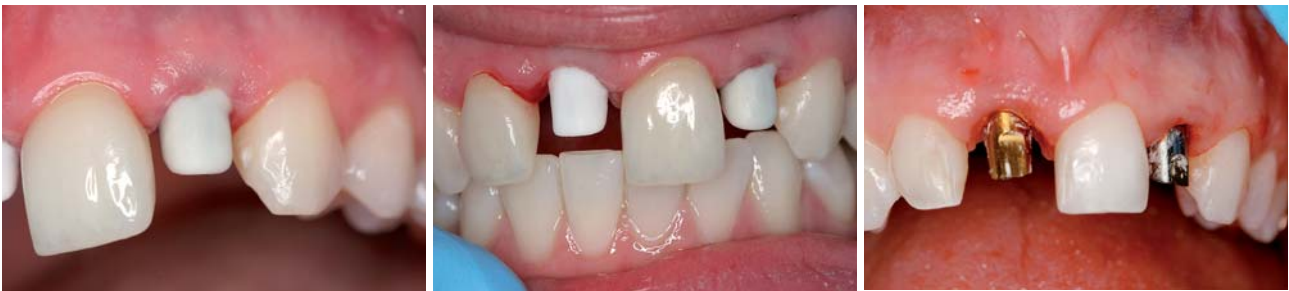

Abb. 16: Einprobe Zirkon-Abutment 22. – **Abb. 17:** Zirkonkappen in Occlusion. – **Abb. 18:** Gewebequalität vier Wochen nach Einsatz Provisorium.

Chirurgie

Nachdem die Zähne 11 und 22 vorsichtig entfernt wurden, wurden die Alveolen kūrretiert. Anschließend wurde das Bohrprotokoll befolgt und die Osteotomie durchgeführt. Das verwendete Implantatsystem war konisch, selbstschneidend und für Platform Switching geeignet.^{10–14} Die Implantate wurden leicht subkrestal gesetzt, und so lag der Implantatthals 0,5 mm unter dem Knochenniveau. Die bukkale Lamelle war 0,5–1 mm dick und blieb unverletzt.^{6–8}

In Regio 11 wurde ein 4,1 x 13 mm Implantat und in Regio 22 ein 4,1 x 10 mm Implantat inseriert. Der Spalt zwischen Implantat und bukkaler Lamelle betrug 1 mm und wurde mit einer Mischung aus β -TCP und HA 40–60 % augmentiert.^{9,15}

Die Rezession an 11 wurde belassen. Um die Quantität der Weichgewebe zu verbessern und die Rezession zu decken, wurde ein Dermis Augmentat verwendet. Durch die Dermis konnte der Operateur die Rezession unterfüttern, damit die Dicke und das Gingivaniveau erhöht werden.^{16–19}

Auf die Implantate wurde Kollagen TissueFleece eingesetzt. TissueFleece und Dermis wurden mit einfachen horizontalen Matratzennähten fixiert. Als Provisorium wurde eine Marylandbrücke an die Nachbarzähne ge-

klebt. Der Recall fand in regelmäßigen Abständen statt: nach 1, 3, 7, 14, 21 und 30 Tagen.

Provisorische Versorgung

Vier Wochen postoperativ wurde das Provisorium entfernt, die Zähne 12 und 21 wurden für die Veneers präpariert und ein Laborprovi wurde hergestellt. Das Weichgewebe war in optimalem Zustand, entzündungsfrei und ausgeheilt. Mit dem Laborprovisorium fängt die Weichgewebsmanipulation in den Regionen 11 und 22 an. Zahnfilmedienten der Kontrolle der Passgenauigkeit und dem Ausschluss von Zementresten. Im Labor wurden danach die Veneers 12, 21 und Mock-ups für 11 und 22 hergestellt.

Freilegung

Die Freilegung erfolgte drei Monate postoperativ. Wegen der hervorragenden Qualität des Zahnfleisches entschied sich der Operateur für einen Mukoperiostlappen, möglichst klein dimensioniert. Ein Schnitt von 4 mm reichte, um die Deckschraube zu entfernen. Die provisorische Krone wurde extraoral auf dem Abutment

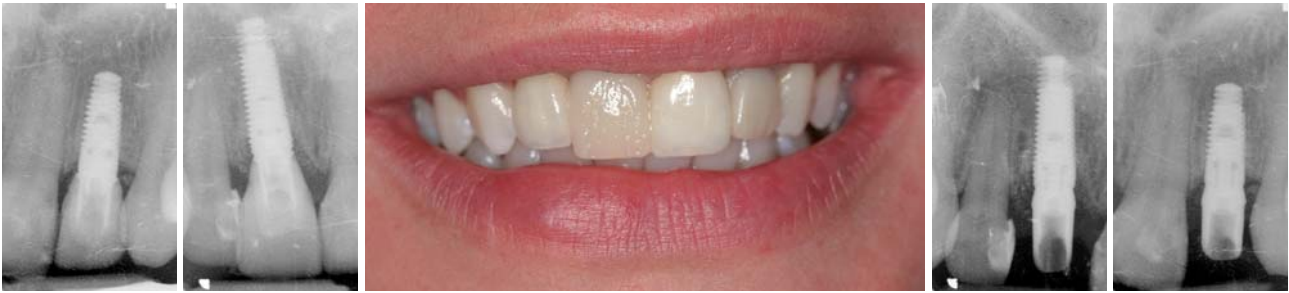

Abb. 19: Zahn 22 Provisorium nach Freilegung. – **Abb. 20:** Zahn 11 Provisorium nach Freilegung. – **Abb. 21:** Veneers und provisorische Krone eingesetzt nach Freilegung. – **Abb. 22:** Zahn 11 Abutment Einprobe. – **Abb. 23:** Zahn 22 Abutment Einprobe.

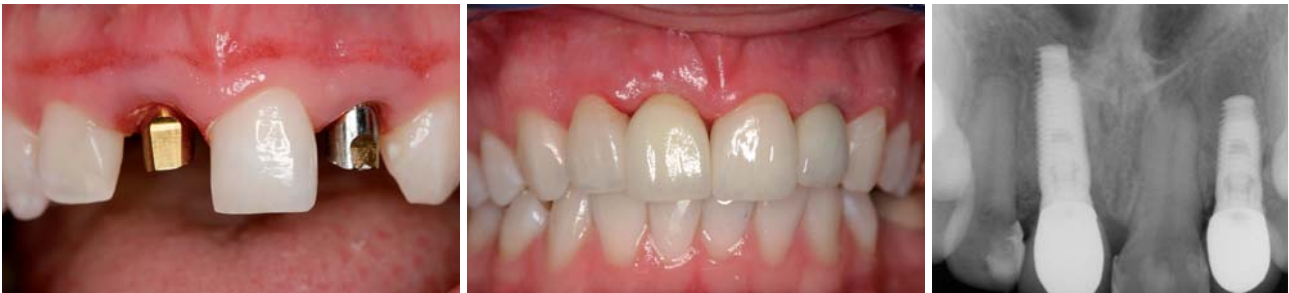

Abb. 24: Abutments und fertiger Zahnersatz. – **Abb. 25:** Fertiger Zahnersatz. – **Abb. 26:** Kontrolle Zähne 11, 22 und Zahnersatz.

befestigt, damit keine Zement-reste subgingival verbleiben. Die Konditionierung des Zahnfleisches wurde also ohne Gingivaformer mit der Abutment-Kronen-Einheit durchgeführt. Provisorisches Abutment und provisorische Krone wurden für vier Wochen eingesetzt, um das Emergenzprofil aufzubauen.

Veneers

Zunächst wurden vier Wochen nach Freilegung die Veneers definitiv eingesetzt. Anschließend fand die Farbbestimmung für die Implantatkronen, die Einprobe des Abutments und die Einprobe der Zirkonkappchens statt. Bei der Einprobe des Abutments konnte man deutlich

sehen, wie das Weichgewebe ausgeformt ist. Die Papillen sind erhalten geblieben, die GTR hat funktioniert und die Rezession ist erfolgreich gedeckt worden. Die zufriedenstellende Dicke des Weichgewebes, die 2mm betrug, sicherte ein optimales langfristiges Ergebnis. Die Abbildungen der Zirkonkappchen zeigen ein entzündungsfreies Weichgewebe. Die gingivalen Stippelungen sind gut erkennbar und zeugen auch in Regio 11 von einer perfekten Ästhetik.

Prothetische Versorgung

Beim Einsetzen der fertigen Kronen wurden mehrere Zahnfilme angefertigt, um zum einen den Sitz der Abutments und der Kronen zu kontrollieren und zum anderen Zementreste subgingival auszuschließen. Die Bilder der eingesetzten Kronen zeigen ein ästhetisches Ergebnis, sowohl in Bezug auf die Kronen als auch in Bezug auf das Weichgewebe. Vier Wochen nach dem Einsetzen zeigen die Bilder ein verbessertes Bild in Bezug auf das Weichgewebe.

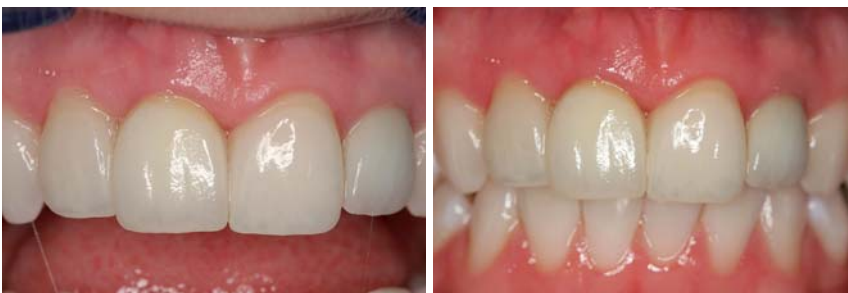

Abb. 27: Drei Monate nach Einsetzen des Zahnersatzes ... – **Abb. 28:** ... Okklusion.

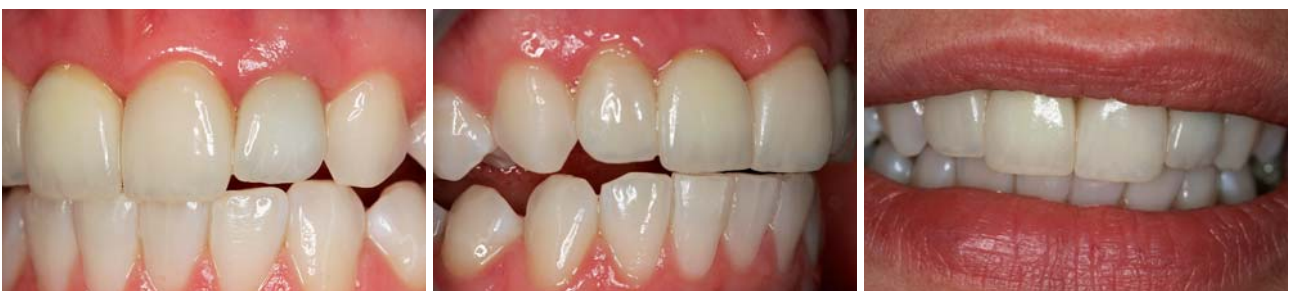

Abb. 29: ... links. – **Abb. 30:** ... rechts. – **Abb. 31:** ... lächelnd.

Diskussion

Eine kosmetische und ästhetische Versorgung ist im Frontzahnbereich anspruchsvoll. Die Sofortimplantation ist keine leichte oder sichere Methode. Sie stellt hohe Anforderungen und sie ist nur mit ausreichenden Kenntnissen und Erfahrung erfolgreich anzuwenden. Die Faktoren, die zum Erfolg oder Misserfolg führen, sind zahlreich und variieren je nach Fall.

Die Implantate sind unbedingt in der prothetisch richtigen Position zu inserieren. Positionierungsfehler können mit der Prothetik nicht ausgeglichen werden. Das Hartgewebe ist wichtig für die langfristige Stabilität der Implantate. Das Weichgewebe ist notwendig, wenn man auf lange Sicht ein ästhetisch gutes Ergebnis halten will. Die Prothetik ist ihrerseits wichtig, um Weichgewebe suprakrestal optimal zu unterstützen und zu erhalten.

Beim Einsetzen der Krone merkt man mesial und distal kleine Defizite an der Höhe der Papille. Die Behandler sind der Meinung, dass durch optimale Implantatpositionierung, optimales Emergenzprofil und optimale Modellierung des Approximalkontaktes solche Defizite nach wenigen Wochen regenerieren. Die Bildung von Pseudopapille wird die kleinen Räume füllen.

Die Kontrollbilder zeigen vier Wochen nach dem Einsetzen des fertigen Zahnersatzes tatsächlich die Bildung von Pseudopapille, die den Zahnzwischenraum schließt und das ästhetische Bild optimiert. Hätte man früher versucht, die Approximalräume mit dickeren Kronen zu maskieren, gäbe es noch größere Defizite.

Weichgewebe braucht optimale Approximalpunktgestaltung, Platz und Unterstützung durch Hartgewebe. Um diese drei Faktoren zu gewährleisten, ist die richtige Planung der gesamten Behandlung wichtig. Die Zusammenarbeit zwischen Spezialisten für Implantologie und kosmetische Zahnheilkunde, Prothetikern und Technikern kann zur Lösung dieser Ausgangssituation führen.²⁰⁻²⁵ ■

Literaturliste

■ KONTAKT

Dr. E. Sandberg

Zahnarztpraxis Dr. Sandberg & Kollegen
Liebigstraße 11, 60323 Frankfurt am Main
info@dr-sandberg.de

Dr. Nikolaos Papagiannoulis

proaesthetic dental
Praxis für kosm. ZHK und Implantologie
Brückenkopfstraße 1/2, 69120 Heidelberg
info@fsde.com.gr
www.fsde.com.gr

Infos zum Autor



Dr. Marius Steigmann

Steigmann Institute
Bahnhofstraße 64, 69151 Neckargemünd
www.implantologie-heidelberg.de